Atteinte septale Et réticulaire

1- Définition
2- Atteinte septale interlobulaire
3- Réticulations intralobulaires

Définition

- L'épaississement du tissu interstitiel par du liquide,
  de la fibrose, une infiltration cellulaire ou acellulaire (amyloïde),
  une dilatation ou une prolifération lymphatique,
  peut se traduire essentiellement par une atteinte septale
  interlobulaire ou réticulaire intralobulaire.

- Signes annexes associés :
  - Signe de l'interface
    (Épaississement péribronchovasculaire, lignes sous pleurales)
  - Rayon de miel

Atteinte septale interlobulaire

Atteinte septale interlobulaire
et sous pleurale

Etiologies

- Œdème interstitiel (y compris Maladie veino-occlusive) : **lisse**
- Lymphangite carcinomateuse : **lisse ou nodulaire**
- Sarcoïdose : **micronodulaire ou distordue**

- Plus rarement :
  - amylose, maladie de Gaucher, lymphome,
  - Infection H1N1, paracoccidioïdomycose
  - pneumopathie éosinophilique (forme aigue et Churg et Strauss)
  - Erdheim - Chester

Atteinte septale interlobulaire
et sous pleurale

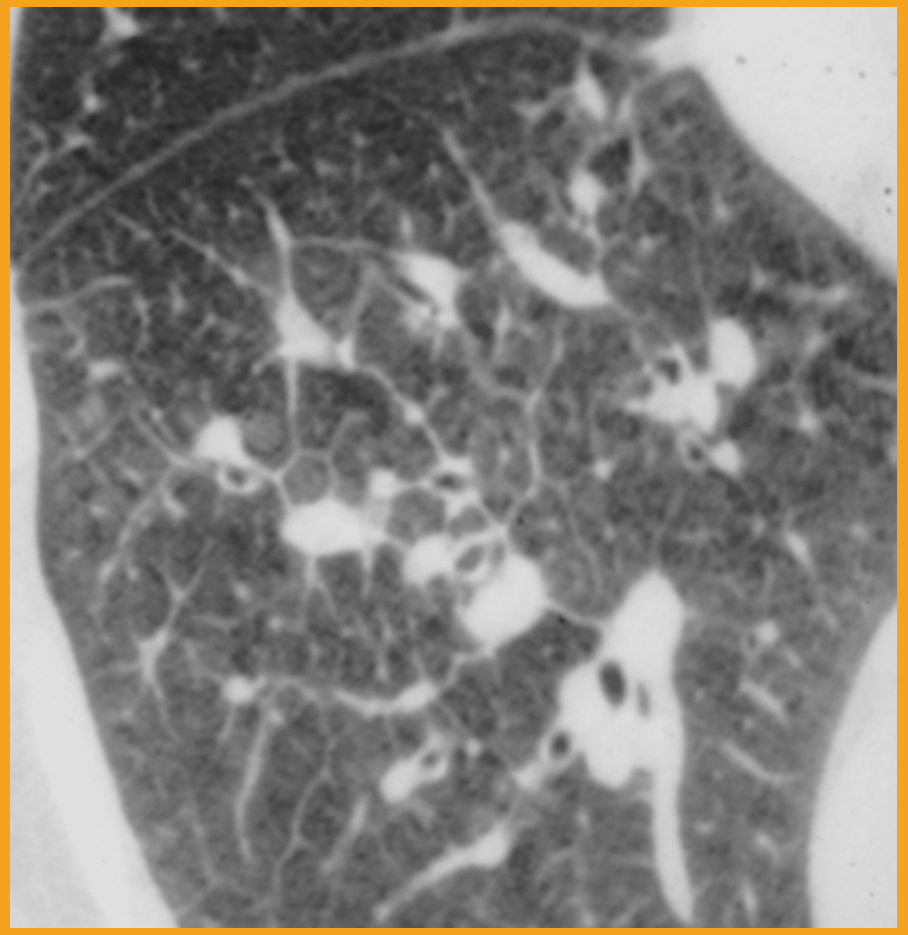

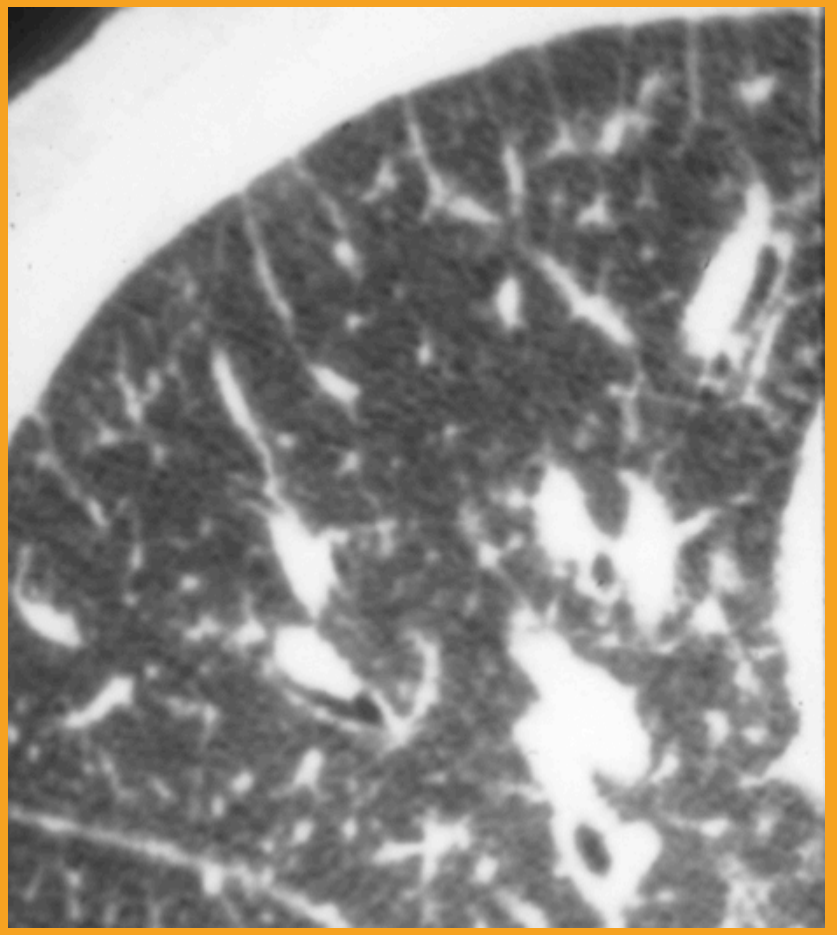

Atteinte septale interlobulaire

Lisse, nodulaire, irrégulière

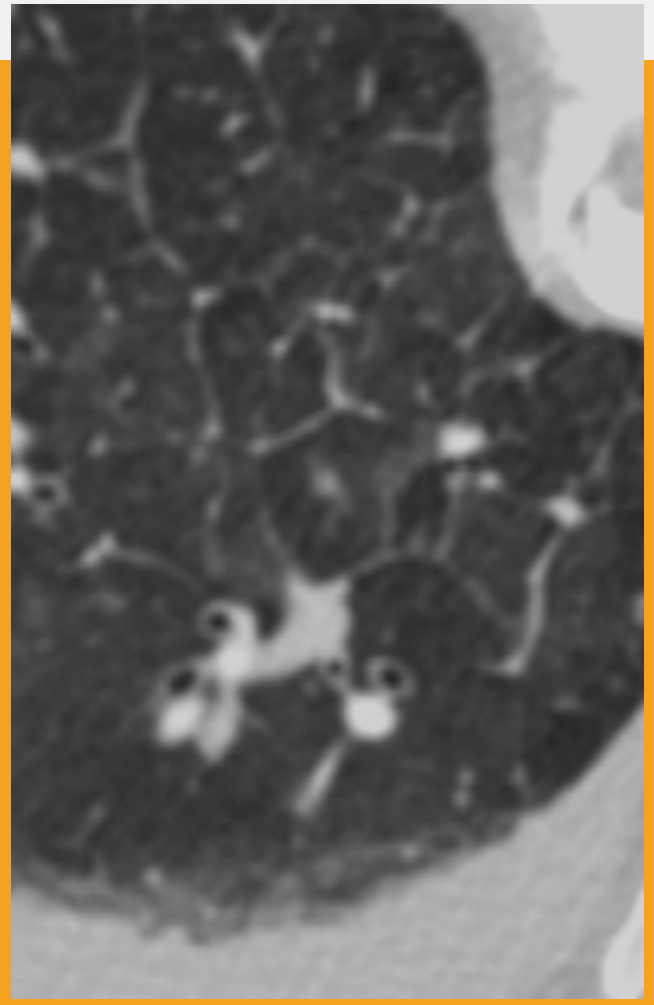

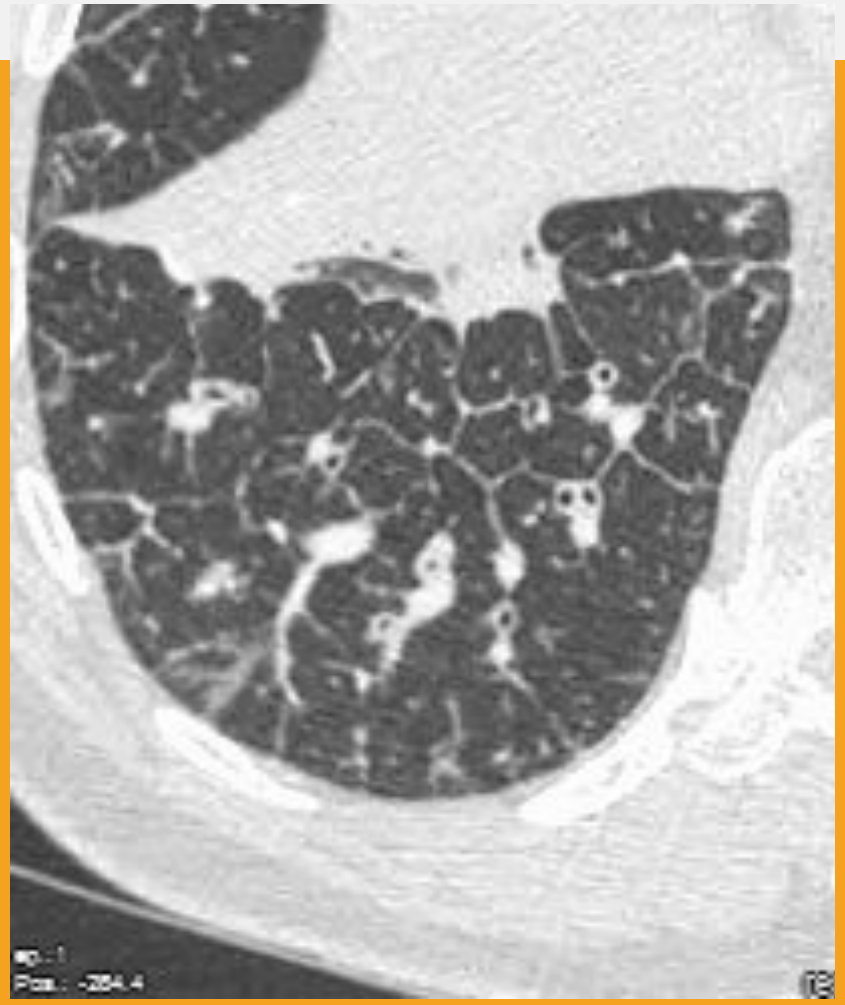

Atteinte septale interlobulaire

Œdème pulmonaire

- Atteinte septale interlobulaire
  Fine bilatérale, apicale
- Verre dépoli
- Respect de l'architecture lobulaire
- Adénomégalies médiastinales
- Épanchement pleural bilatéral
- Cardiomégalie
- Régression sous diurétiques

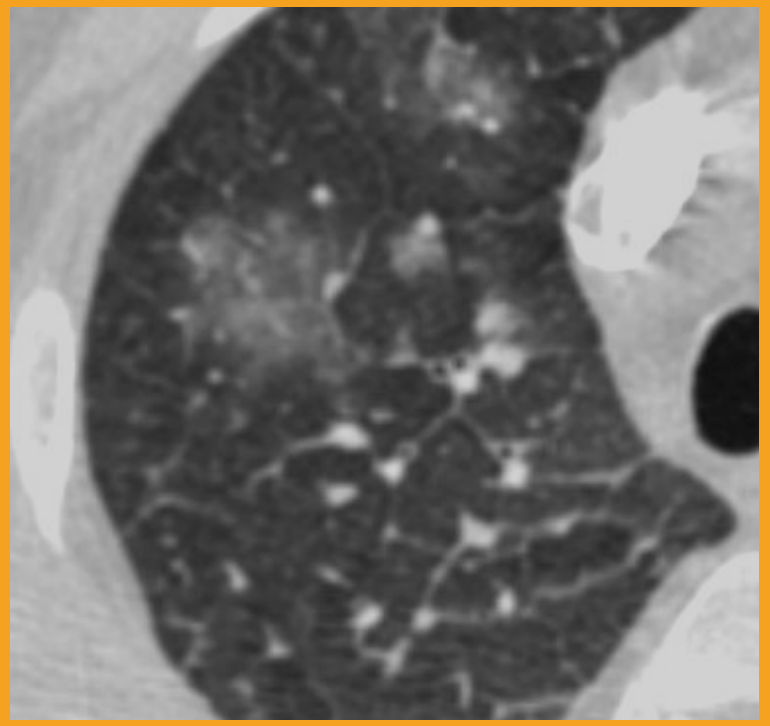

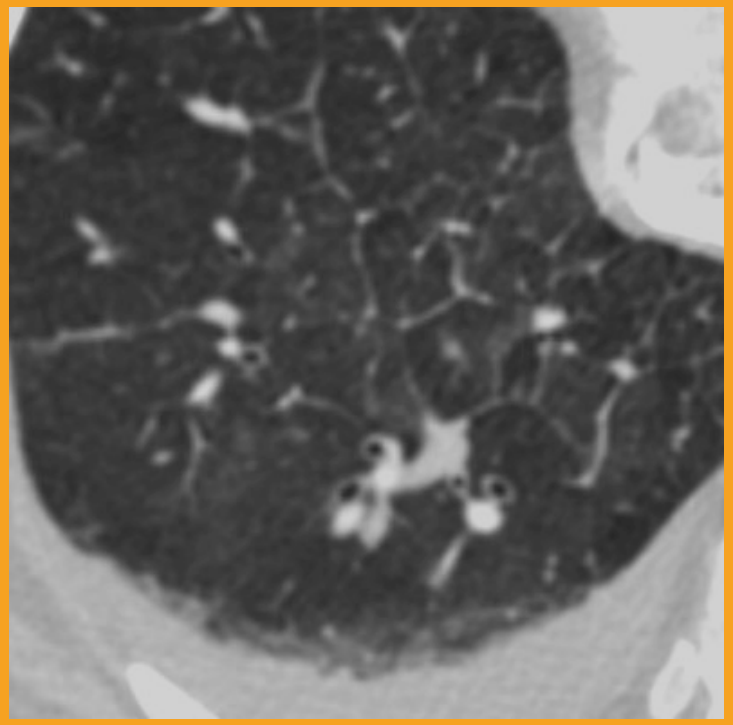

Atteinte septale interlobulaire

Lymphangite carcinomateuse

- Atteinte septale lisse ou nodulaire unilatérale le + souvent
- Épaississement péribronchovasculaire
- Adénopathies
- Parfois épanchement pleural
- Respect de l'architecture lobulaire

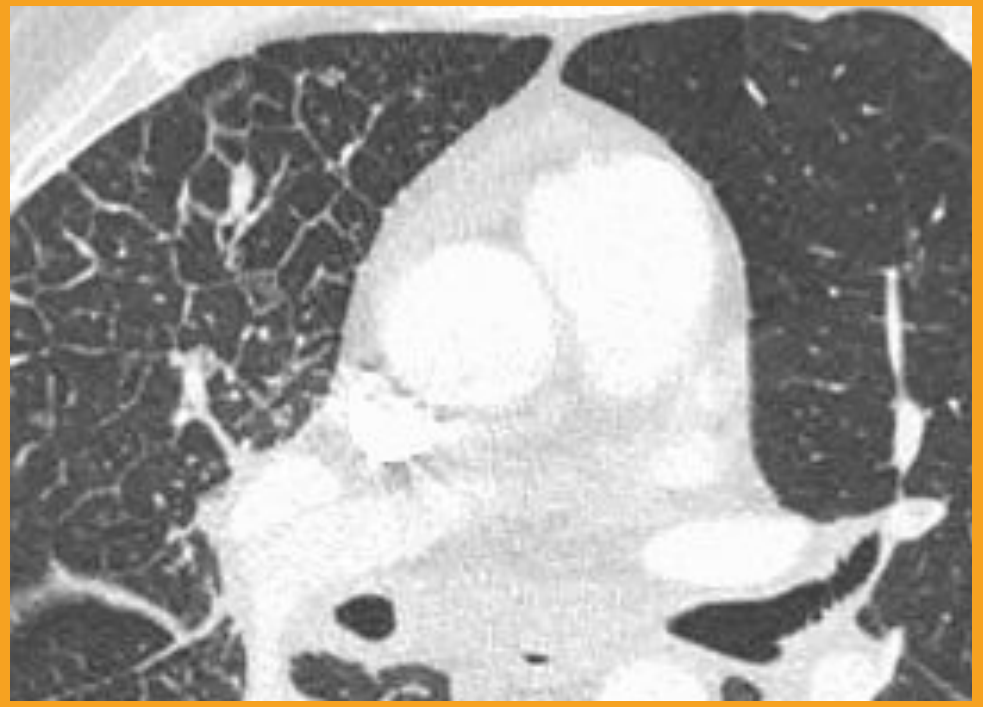

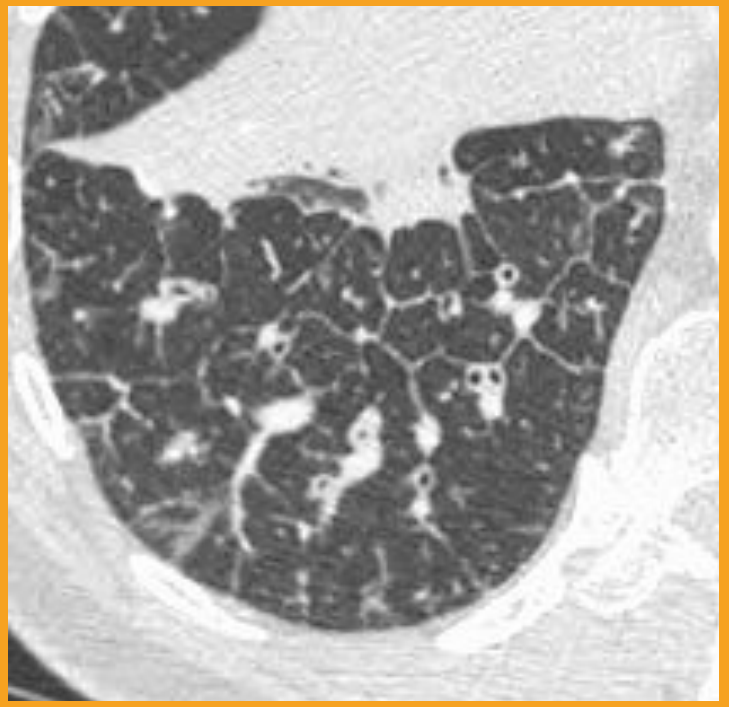

Atteinte septale interlobulaire

Distinction Hypertension Veineuse (HTV)
Lymphangite carcinomateuse (LK), parfois difficile

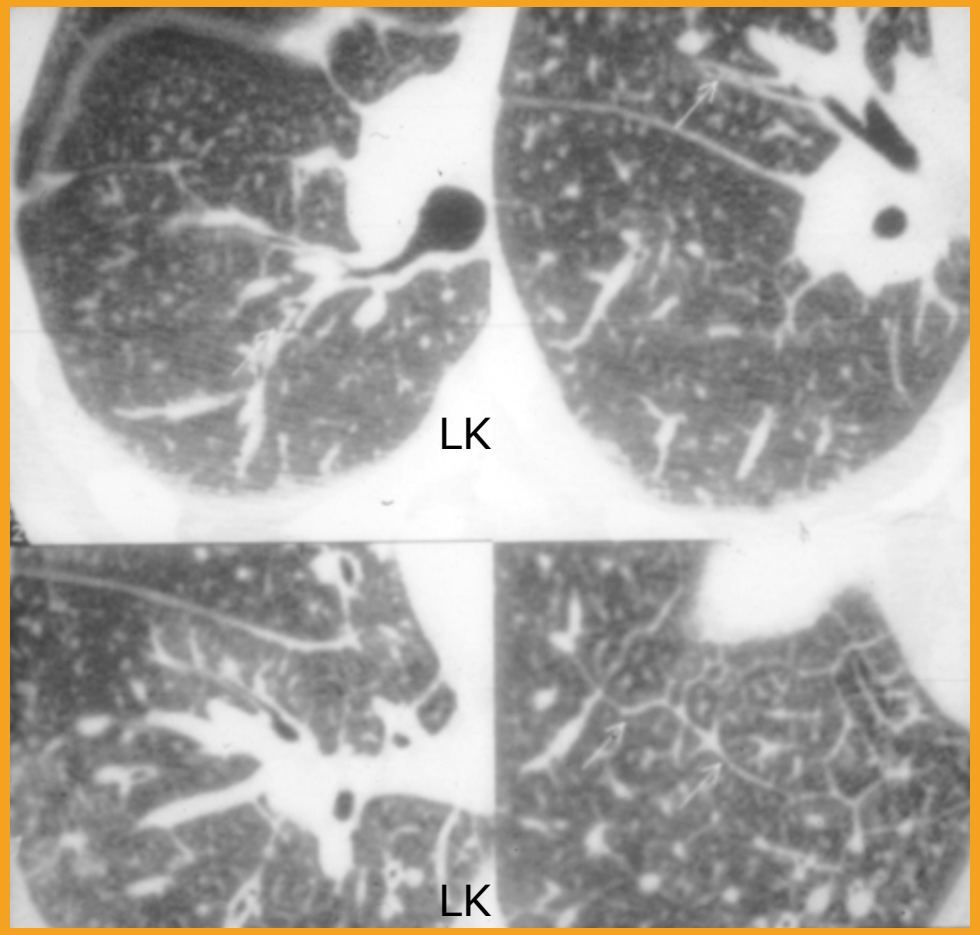

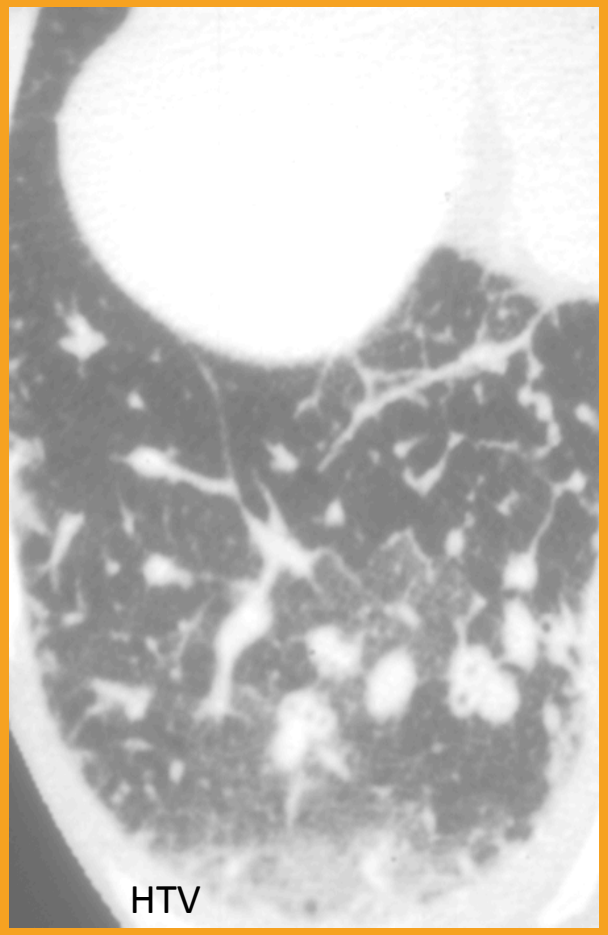

Atteinte septale interlobulaire

Distinction Sarcoïdose - Lymphangite carcinomateuse

(Honda JCAT 1999)

Sarcoïdose

- Bilatérale (segment S3 droit)
- Plus péribroncho-vasculaire que septale

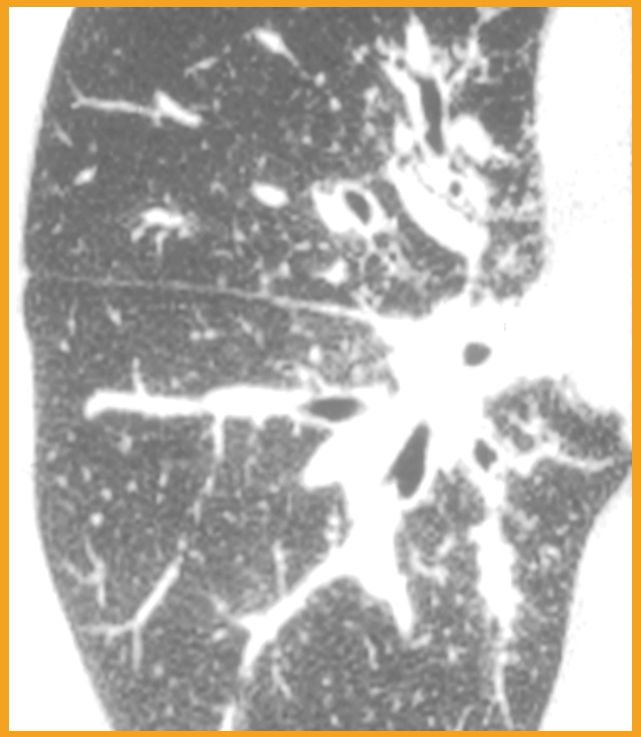

Lymphangite K

- Unilatérale
- Plus septale que péribroncho-vasculaire

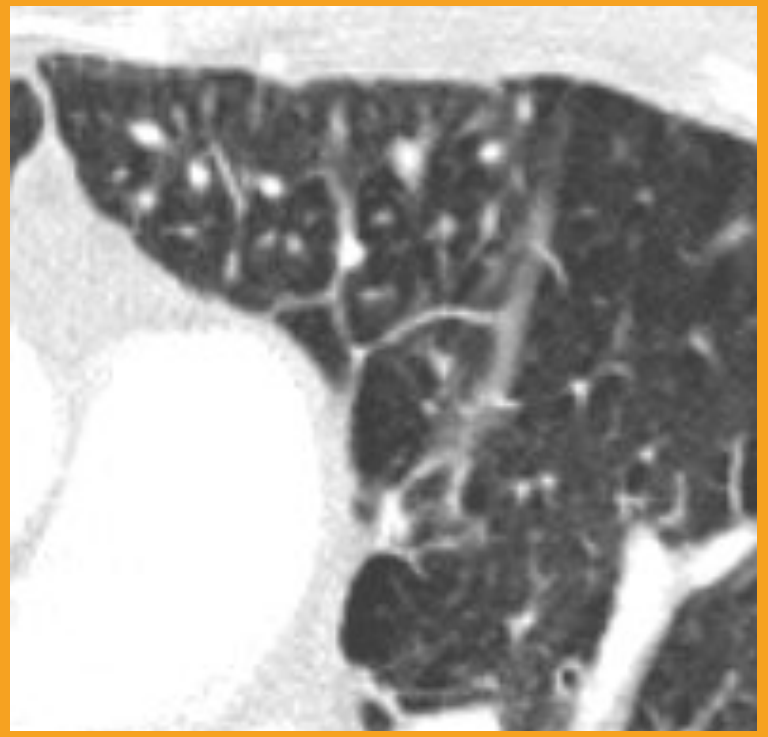

Atteinte septale interlobulaire

Étiologies plus rares d'atteinte septale

- **Maladie veino-occlusive**
- **Erdheim - Chester**
- **Amylose**

Atteinte septale interlobulaire

Maladie veino-occlusive

- Œdème interstitiel avec HTAP SANS dilatation des cavités gauches
- Atteinte septale
- Micronodules flous centrolobulaires
- HTAP post-capillaire
- Dilatation des cavités droites

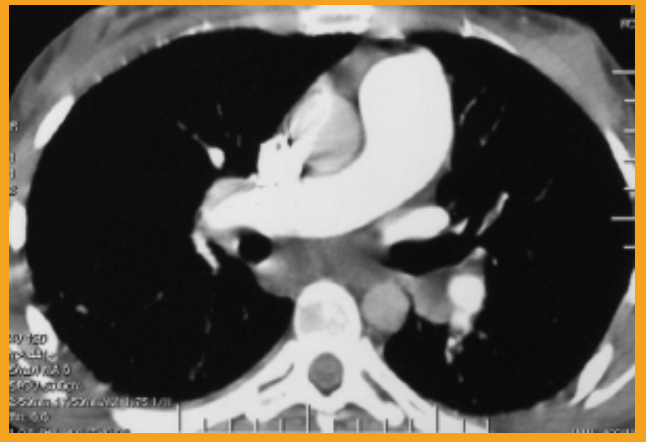

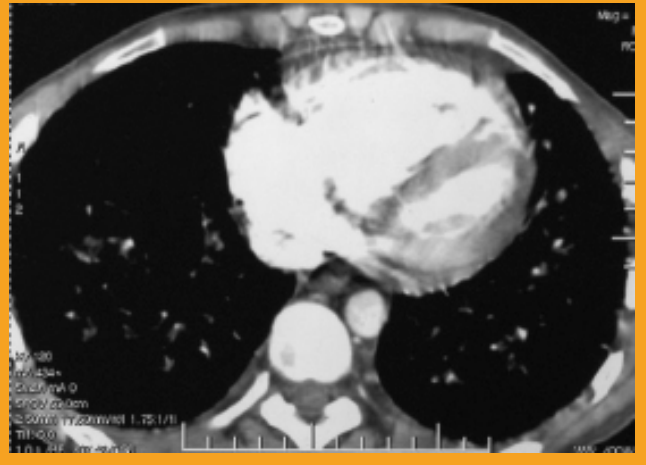

Atteinte septale interlobulaire

Erdheim - Chester
Granulomatose non Langerhansienne

- Atteinte septale
- Nodules centrolobulaires
- Épanchement pleural
- Infiltration péri-aortique
- Reins « chevelus »
- Atteinte osseuse métaphysaire

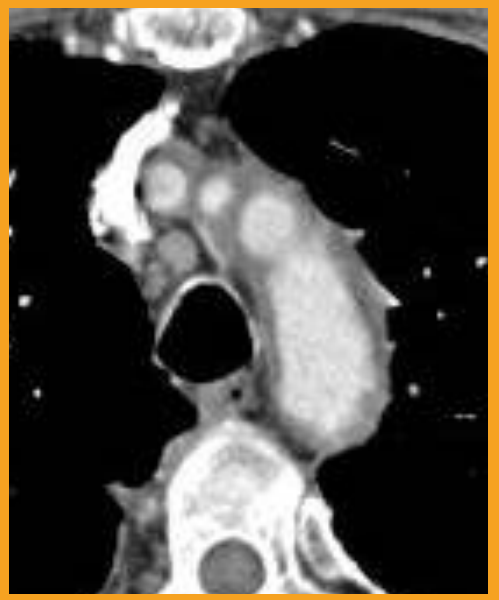

Atteinte septale interlobulaire

Amylose

- Atteinte trachéo-bronchique
  (épaississement, nodule)

- Adénomégalies parfois calcifiées

- Atteinte pulmonaire
  - Nodules sous pleuraux parfois calcifiés et/ou excavés
  - Réticulations intralobulaires
  - Atteinte septale :
    - spécifique
    - versus HTV sur myocardiopathie restrictive amyloïde

Atteinte septale interlobulaire

Intérêt des associations

- Épaississement péribroncho-vasculaire :
  Intérêt de la Biopsie Trans-Bronchique (BTB) +++

- Verre dépoli = « crazy paving » :
  Intérêt du Lavage Bronchiolo-Alvéolaire (LBA) +++

Atteinte septale interlobulaire
et péri-broncho-vasculaire: BTB +++

- Sarcoïdose
- Lymphangite carcinomateuse

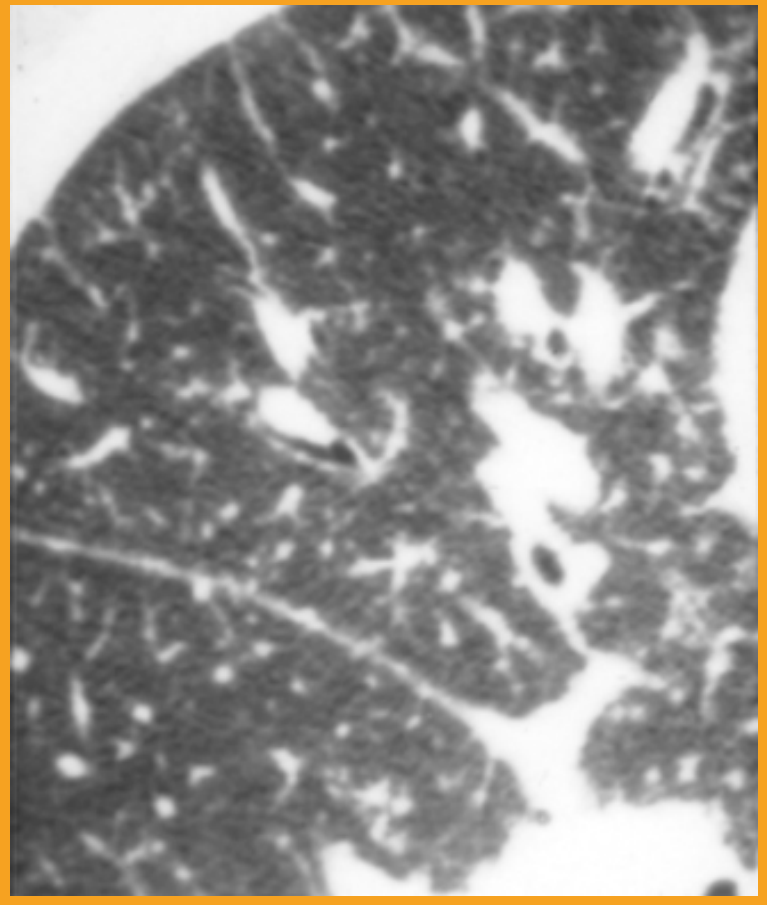

Atteinte septale interlobulaire

+ Verre dépoli = « crazy paving » : LBA +++

- **Protéinose Alvéolaire +++**
- Carcinome bronchiolo-alvéolaire
- Mais aussi :
  - Pneumonie bactérienne
  - Pneumocystose
  - PHS
  - Pneumopathie lipidique
  - Maladie de Carrington
  - AIP, UIP
  - Hémorragie - œdème pulmonaire
  - Pneumopathie radique ou médicamenteuse

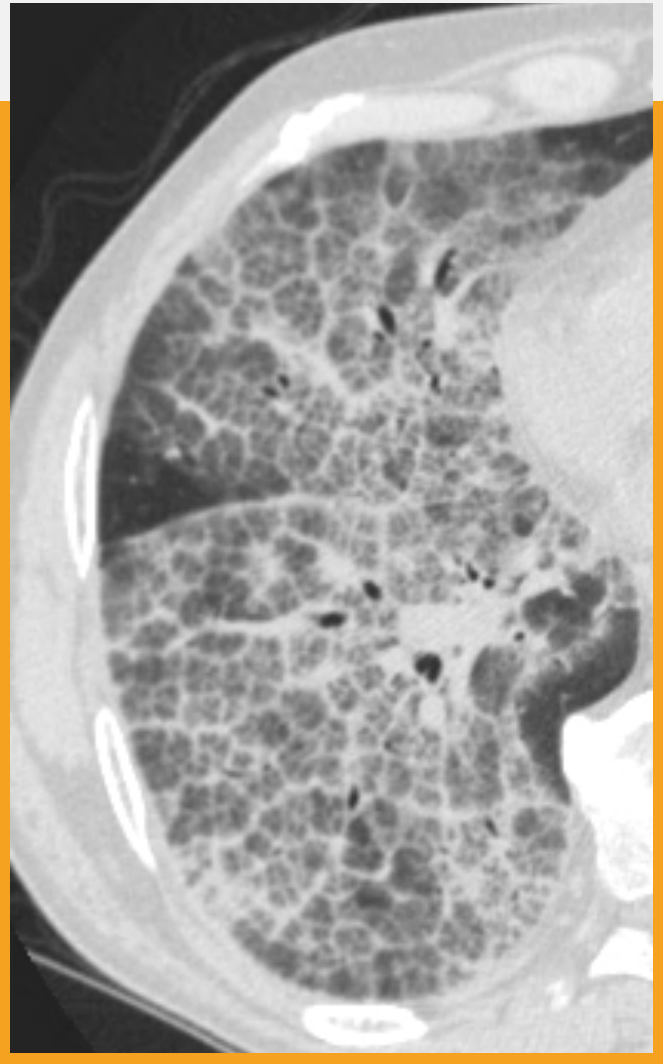

Réticulations intralobulaires

Réticulations intralobulaires

- Réseau intralobulaire à fines mailles
- Reflet d'une atteinte le plus souvent fibreuse (ou parfois inflammatoire) de l'interstitium intralobulaire
- Plus rarement en rapport avec un épaississement pariéto-alvéolaire (acinaire)
- Isolées ou associées à un rayon de miel, du verre dépoli ou une atteinte septale

Réticulations intralobulaires

Procubitus +++

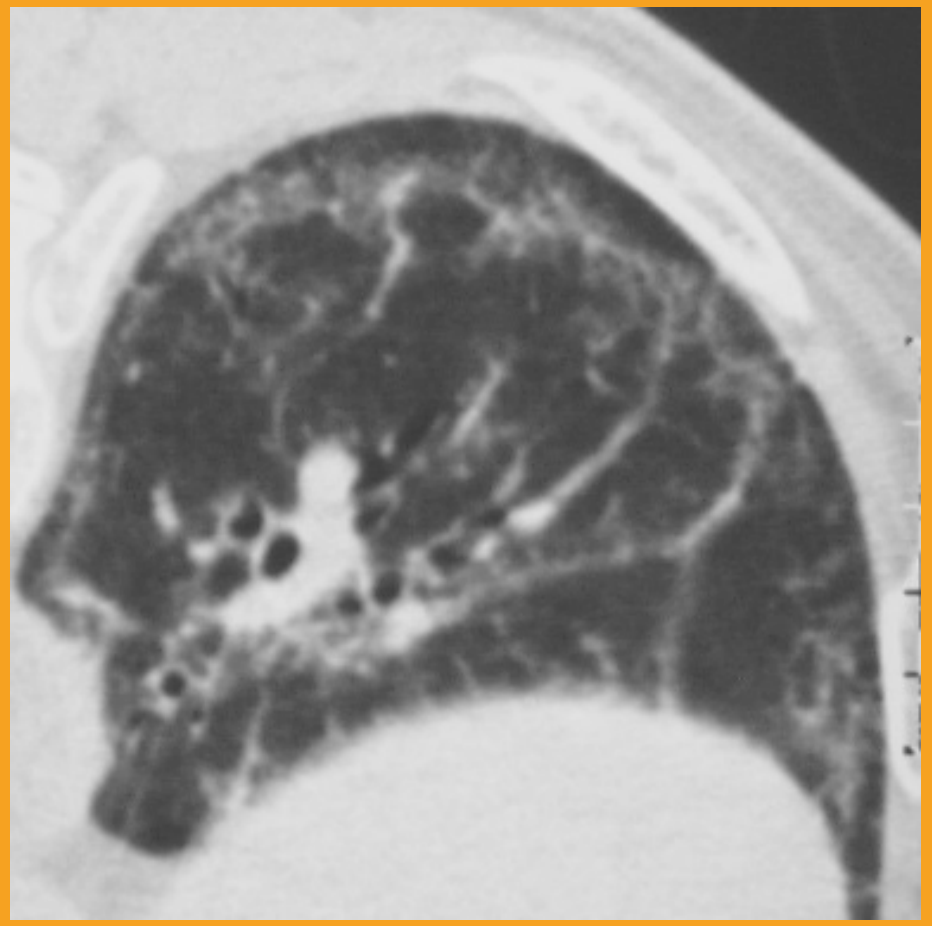

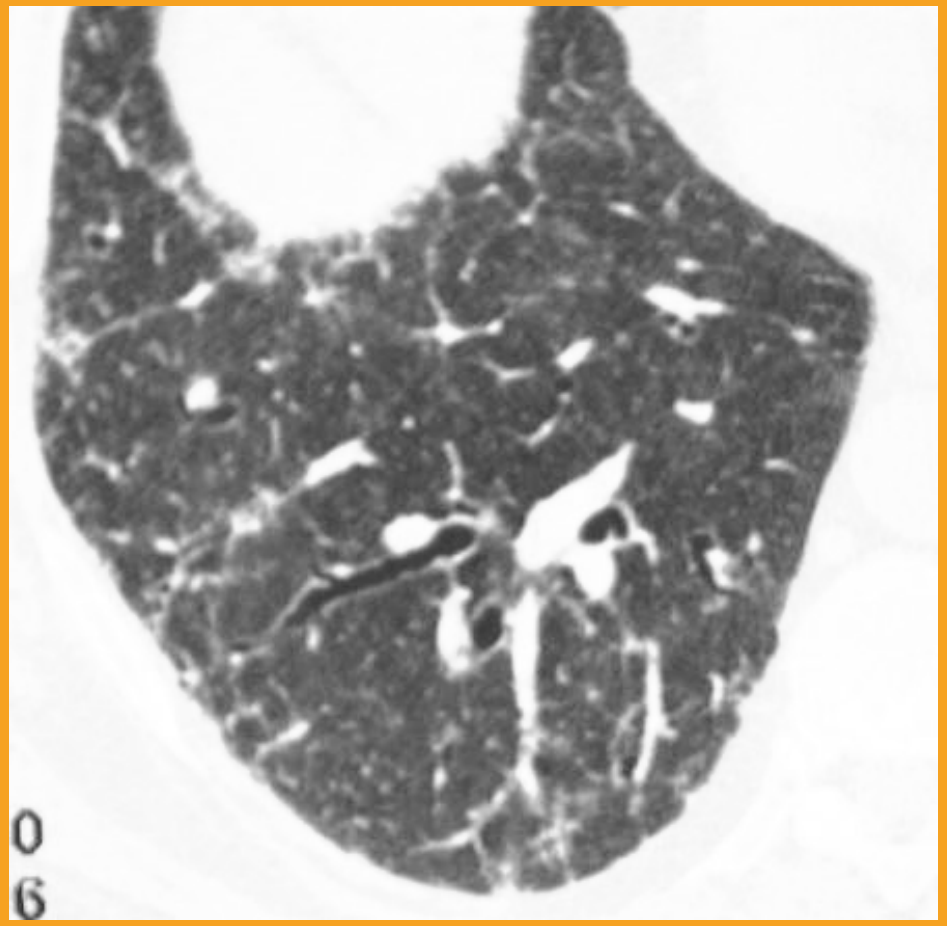

Réticulations intralobulaires

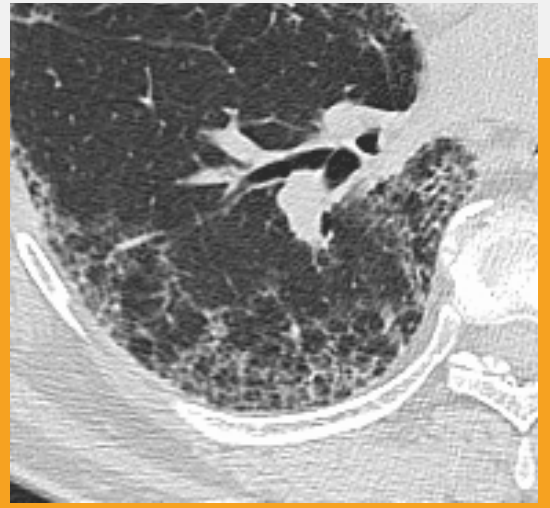

Réticulations intralobulaires

Problèmes diagnostiques

- Gravito-dépendance
  PROCUBITUS ++++
- Réticulations isolées contiguës
  à l'ostéophytose rachidienne

Réticulations intralobulaires

Étiologies

- Fibrose pulmonaire idiopathique (FPI)
- Pneumopathie interstitielle non spécifique (NSIP)
- Asbestose
- Pneumopathie interstitielle commune (PIC) dans le cadre des collagénoses (Polyarthrite Rhumatoïde, sclérodermie, dermatopolymyosite)
- Pneumopathie radique ou médicamenteuse.

Atteinte septale et réticulaire

Réticulations intralobulaires

sans Rayon de miel : PIC possible

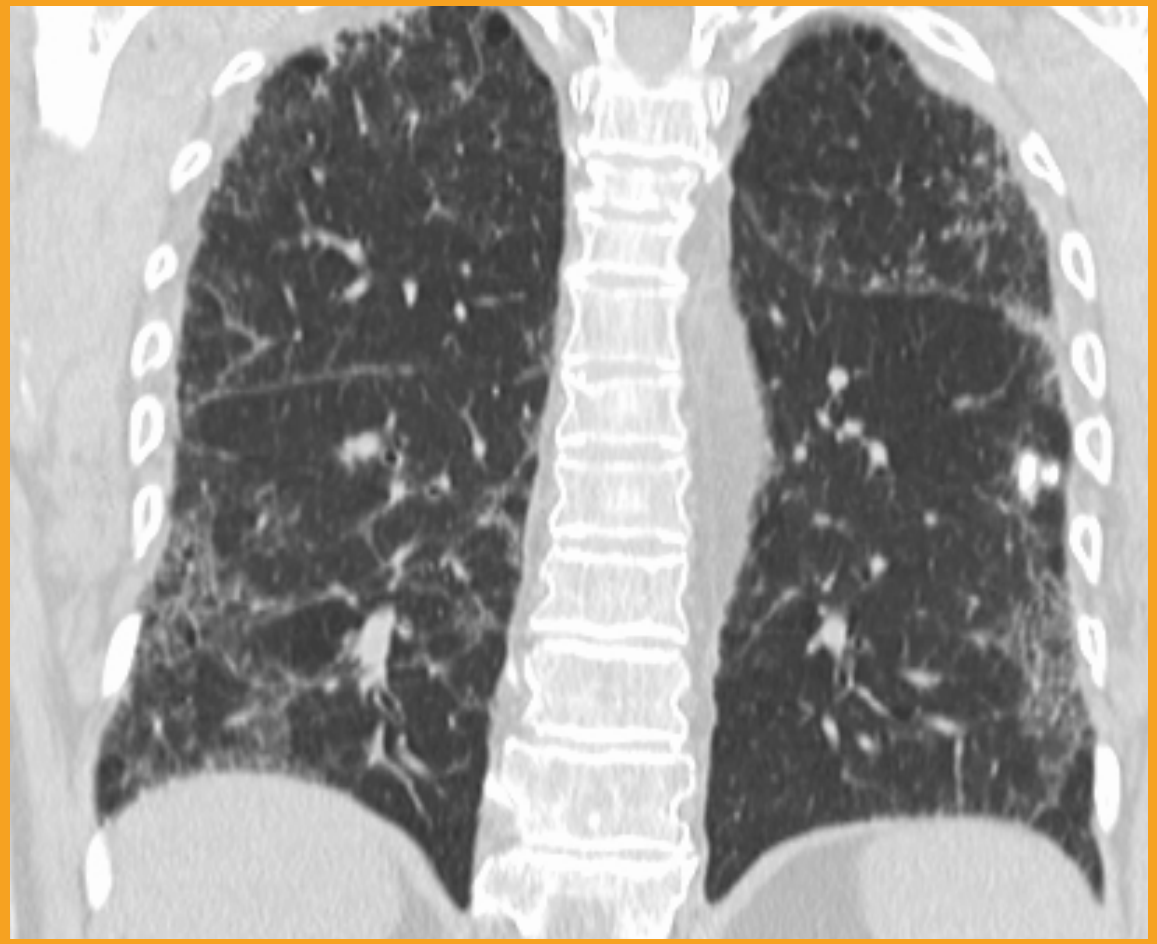

An official ATS/ERS/JRS/ALAT statement: idiopathic pulmonary fibrosis: evidence-based guidelines for diagnosis and management.
Raghu G, Am J Respir Crit Care Med Vol 183. pp 788–824, 2011
https://www.thoracic.org/statements/resources/interstitial-lung-disease/ipf0311.pdf

Réticulations intralobulaires

ATS/ERS/JRS/ALAT Statement: Idiopathic Pulmonary Fibrosis: Evidence-based Guidelines

CLUB THORAX

PRÉSENCE DE CRITÈRES DU TABLEAU DE PNEUMOPATHIE INTERSTITIELLE COMMUNE (PIC)

PIC certaine
(4 critères)

- ☐ Prédominance sous pleurale basale
- ☐ Réticulations
- ☐ Rayon de miel avec ou sans bronchectasies de traction
- ☐ Absence de signes incompatibles avec tableau de PIC

PIC possible
(3 critères)

- ☐ Prédominance sous pleurale basale
- ☐ Réticulations
- ☐ Absence de signes incompatibles avec tableau de PIC

SIGNES TOMODENSITOMÉTRIQUES INCOMPATIBLES AVEC TABLEAU DE PIC

(un au moins de ces signes)

- ☐ Prédominance aux sommets ou à la partie moyenne des poumons
- ☐ Prédominance péri-bronchovasculaire
- ☐ Opacités en verre dépoli plus étendues que les réticulations
- ☐ Micronodules profus (bilatéraux, prédominant dans les lobes supérieurs)
- ☐ Kystes discrets (multiples, bilatéraux, loin des zones de rayon de miel)
- ☐ Atténuation diffuse en mosaïque/trappage aérique (bilatéral, dans 3 lobes ou plus)
- ☐ Condensation segmentaire ou lobaire

AJRCCM 2011;183:788-824

Réticulations intralobulaires

PIC versus NSIP
Problème diagnostique ++

Nonspecific interstitial pneumonia with fibrosis: high resolution CT and pathologic findings. Kim T S et al. AJR 1998;171:1645-1650
http://pubs.rsna.org/doi/pdf/10.1148/rg.291085096

Akira thorax 2000
High-resolution CT of asbestosis and idiopathic pulmonary fibrosis. Akira M, Yamamoto S, Inoue Y, Sakatani M.
AJR Am J Roentgenol. 2003 Jul;181(1):163-9.
Mac Donald RAD 2001
http://www.ajronline.org/doi/abs/10.2214/ajr.181.1.1810163

Nonspecific interstitial pneumonia: radiologic, clinica and pathologic considérations. Kligerman et al. RadioGraphics, Jan 2009, Vol. 29: 73–87, 10.1148/rg.291085096
http://pubs.rsna.org/doi/abs/10.1148/rg.291085096

Réticulations intralobulaires

PIC vs NSIP : TDM

- **Pour la NSIP :**

  - **Plus de verre dépoli** :
    patchy, lobes inférieurs, péribroncho-vasculaire.
  - **Réticulations intralobulaires**.
  - **Respect du cortex sous pleural**
  - PIC fibreuse vs NSIP fibreuse ? (Extension du Rayon de miel)

KIM AJR 1998.AKIRA Thorax 2000.
Mac Donald Rad. 2001. Kligerman Radiographics 2009.

Réticulations intralobulaires

NSIP Idiopathiques

Radiologic Feature	Percent
Craniocaudal Distribution	
Lower	92
Diffuse	8
Upper	0
CT axial distribution	
Diffuse	47
Peripheral	46
Central	7
Reticulation	87
Traction bronchiectasis	82
Lobar volume loss	77
Ground-glass attenuation	44
Subpleural sparing	21
Emphysema /Cysts	12
Consolidation	13
Peribronchial thickening	7
Substantial micronodules	3
Honeycombing	5

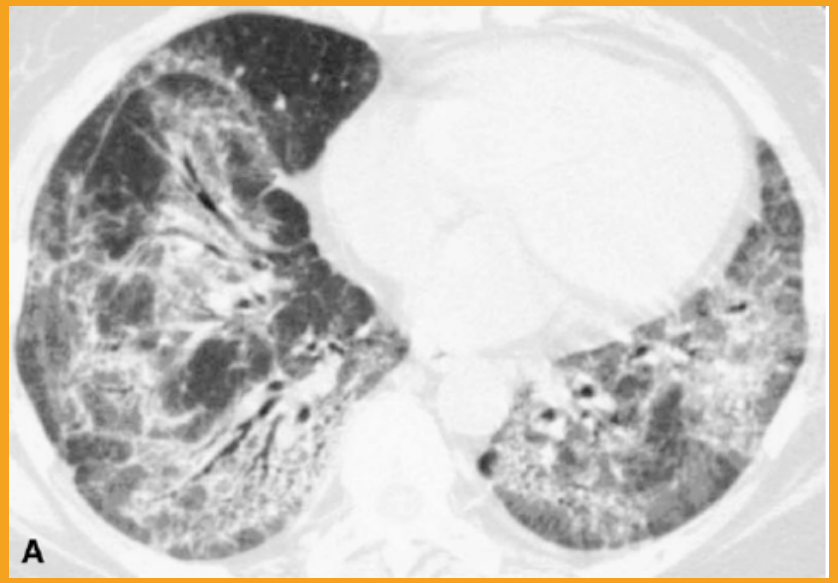

Réticulations intralobulaires

NSIP : respect du cortex sous pleural

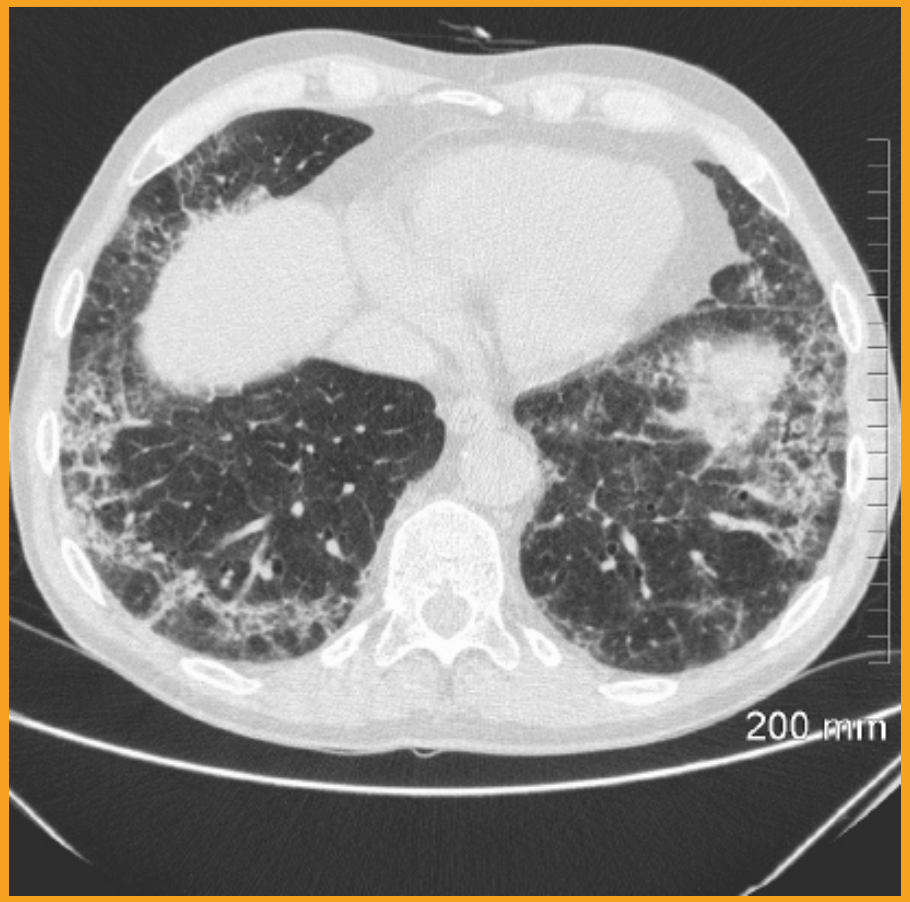

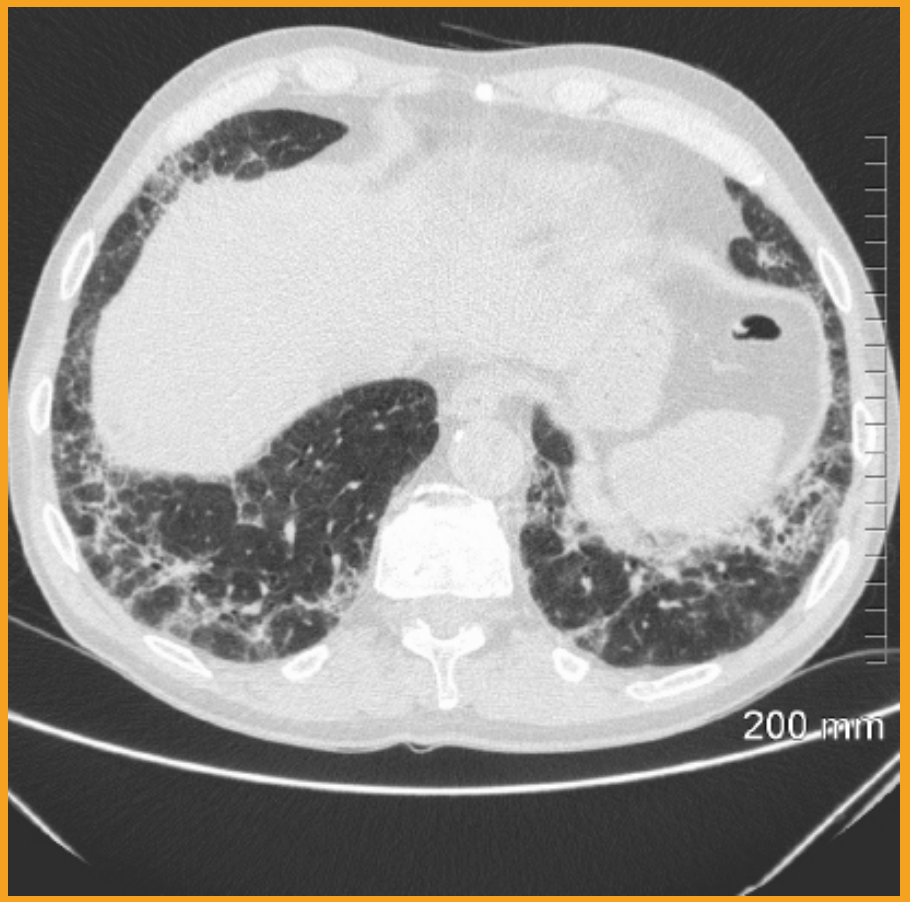

Réticulations intralobulaires

NSIP : Perte de volume des lobes inférieurs

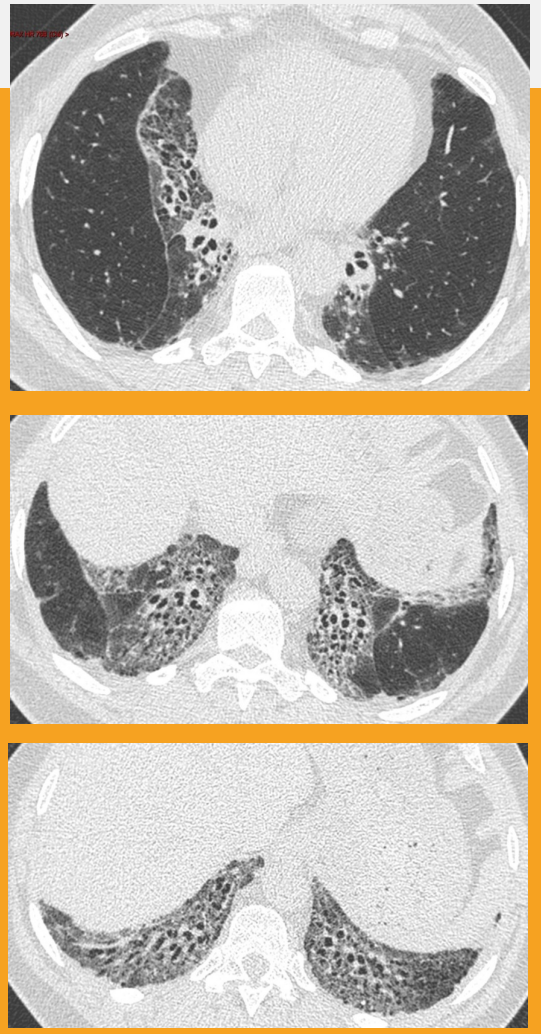

Atteinte septale et réticulaire

Réticulations intralobulaires

Association NSIP – Pneumopathie organisée (COP) :

Évoquer syndrome des antisynthétases

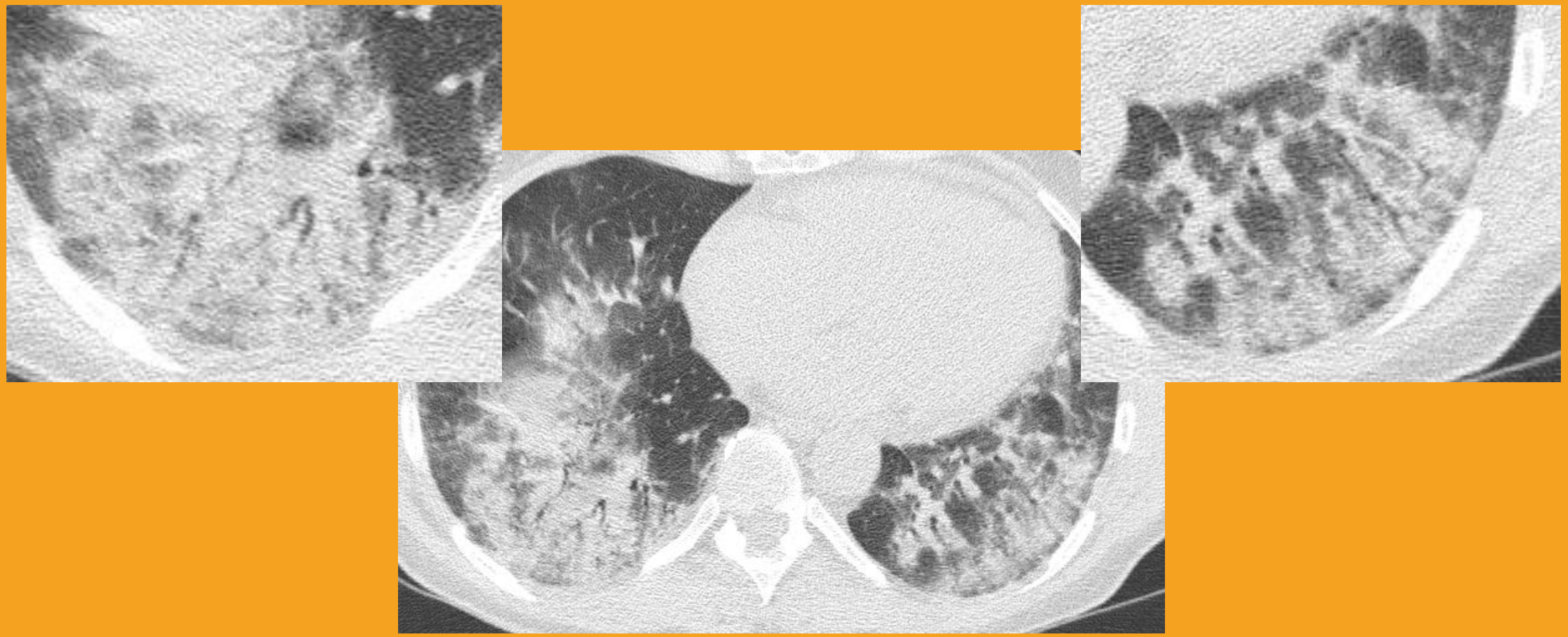

Atteinte septale et réticulaire

Réticulations intralobulaires

Asbestose : Pneumopathie interstitielle diffuse liée à l'inhalation des fibres d'amiante +++

- **Critères ATS 1986**
  - Exposition
  - Délai Exposition – apparition
  - RT (BIT) profusion 1/0 - 1/1
  - Râles inspiratoires, Sd Restrictif

- **Critères ATS 2004**
  - Anomalies structure pulmonaire: TDM
  - Exposition : Plaques / TDM / Fibres / LBA

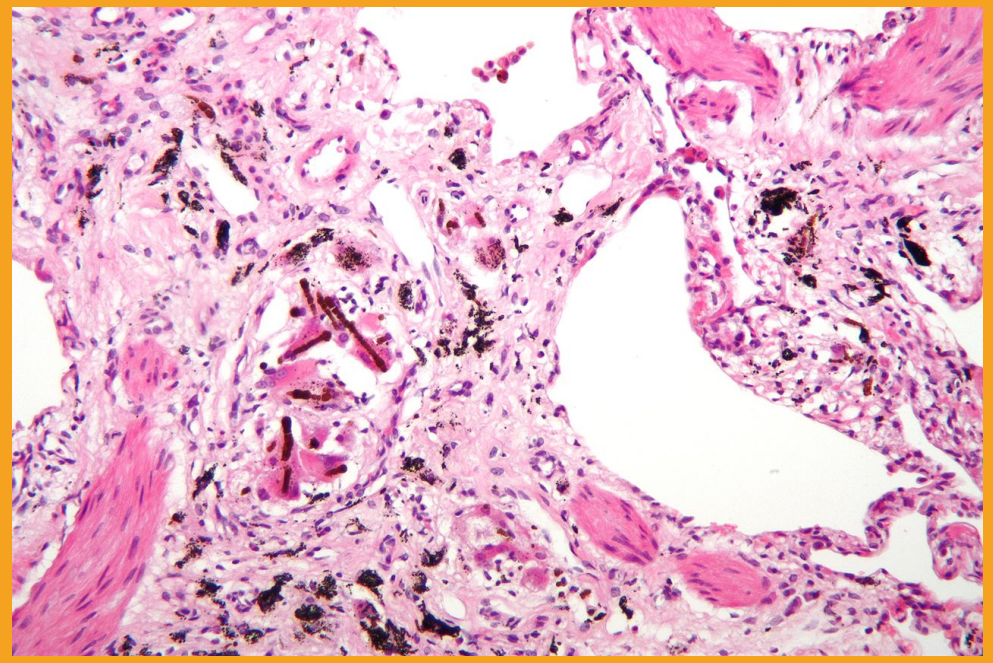

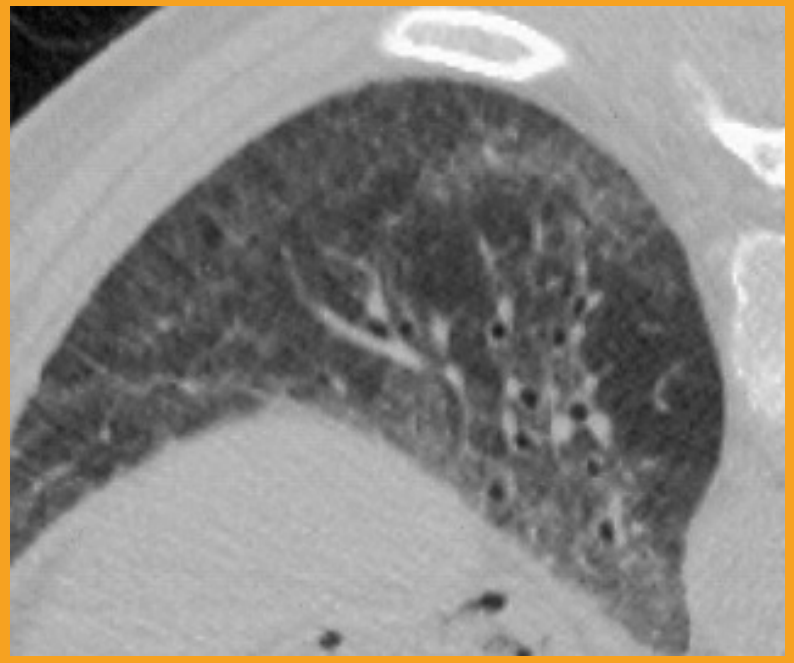

Nonspecific interstitial pneumonia with fibrosis: high resolution CT and pathologic findings. Kim T S et al. AJR 1998;171:1645-1650 http://pubs.rsna.org/doi/pdf/10.1148/rg.291085096

Akira thorax 2000
High-resolution CT of asbestosis and idiopathic pulmonary fibrosis.
Akira M, Yamamoto S, Inoue Y, Sakatani M.
AJR Am J Roentgenol. 2003 Jul; 181(1):163-9.
Mac Donald RAD 2001
http://www.ajronline.org/doi/abs/10.2214/ajr.181.1.1810163

Nonspecific interstitial pneumonia: radiologic, clinica and pathologic considérations. Kligerman et al. RadioGraphics, Jan 2009, Vol. 29: 73–87, 10.1148/rg.291085096 http://pubs.rsna.org/doi/abs/10.1148/rg.291085096

Réticulations intralobulaires

Asbestose : fibrose sous pleurale TDM

- Ligne curviligne sous pleurale
  - YOSHIMURA
    (Pulmonary asbestosis: CT study of subpleural curvilinear shadow)
  - Fibrose et / ou collapsus
  - Non spécifique de l'amiante

- Lignes septales interlobulaires
- Réticulations intralobulaires
- Rayon de miel
- Micronodules centrolobulaires: fibrose péri-bronchiolaire

AKIRA AJR 2003
Yoshimura Radiology. 1986

Réticulations intralobulaires

Asbestose : Bande curviligne sous pleurale, micronodules centrolobulaires, réticulations intralobulaires

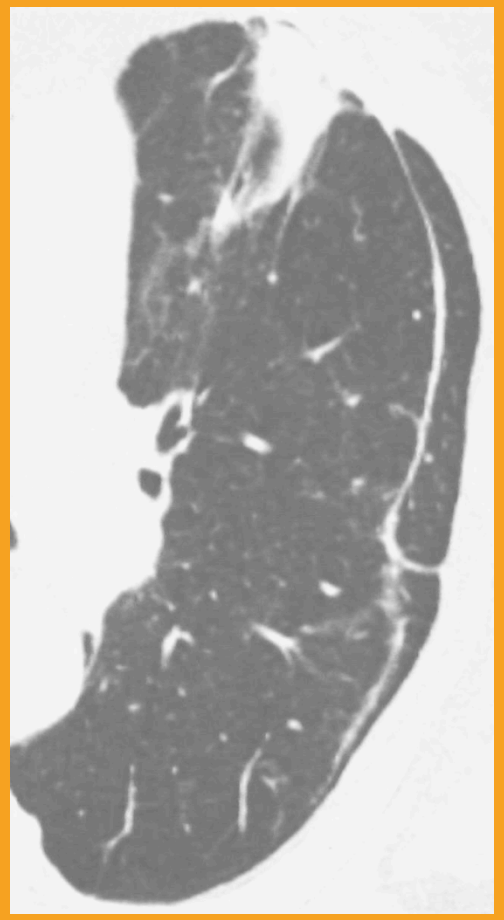

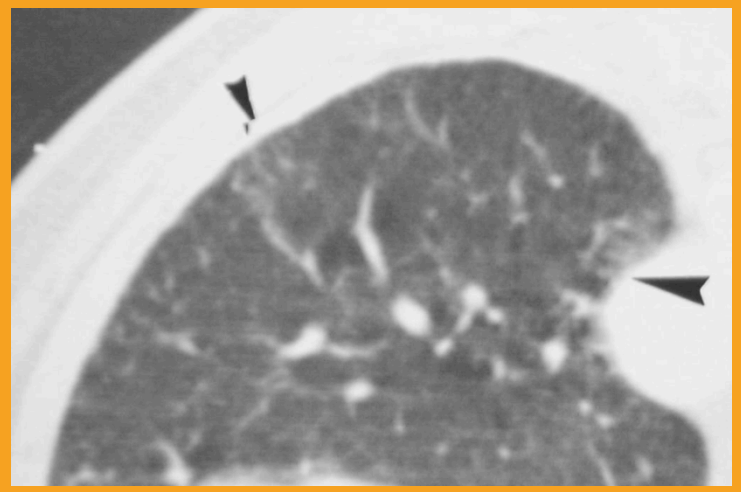

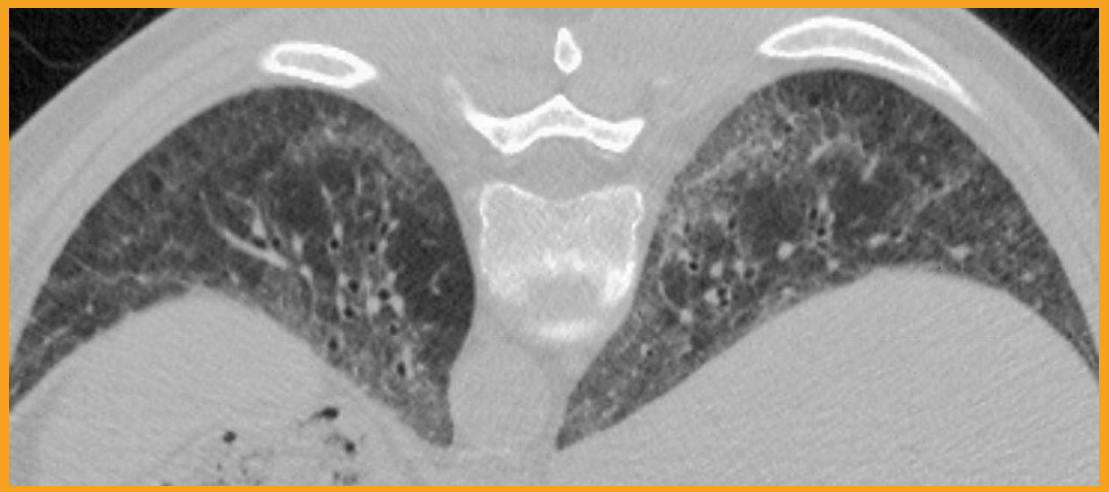

Réticulations intralobulaires

Asbestose vs Sclérodermie :
Réticulations similaires

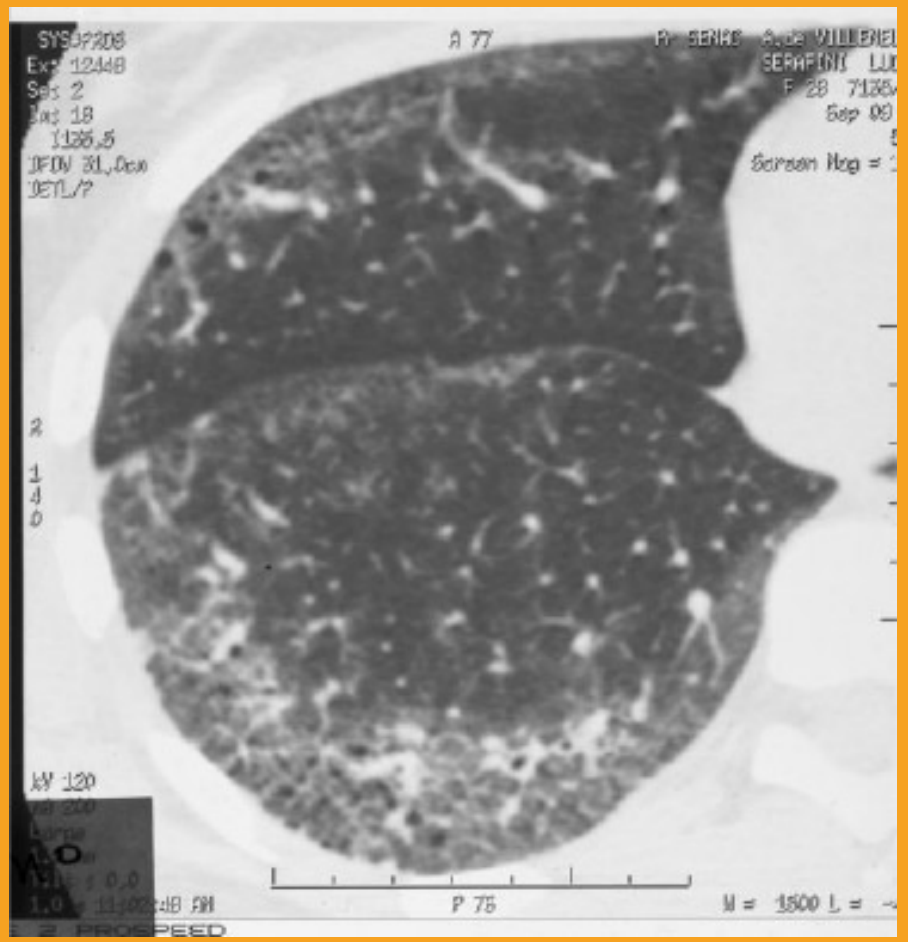

Réticulations intralobulaires

Asbestose vs FPI

- Asbestose :
  - Micronodules centrolobulaires
  - Perfusion en mosaïque
  - Bande curviligne sous pleurale
  - Bande parenchymateuse

- FPI :
  - Rayon de miel
  - Bronchectasies

AKIRA AJR 2003

Asbestosis and Idiopathic Pulmonary Fibrosis: Comparison of Thin-Section CT Features
Copley et al. Radiology, Dec 2003, Vol. 229: 731–736, 10.1148/radiol.2293020668
http://pubs.rsna.org/doi/abs/10.1148/radiol.2293020668

Réticulations intralobulaires

Asbestose évoluée

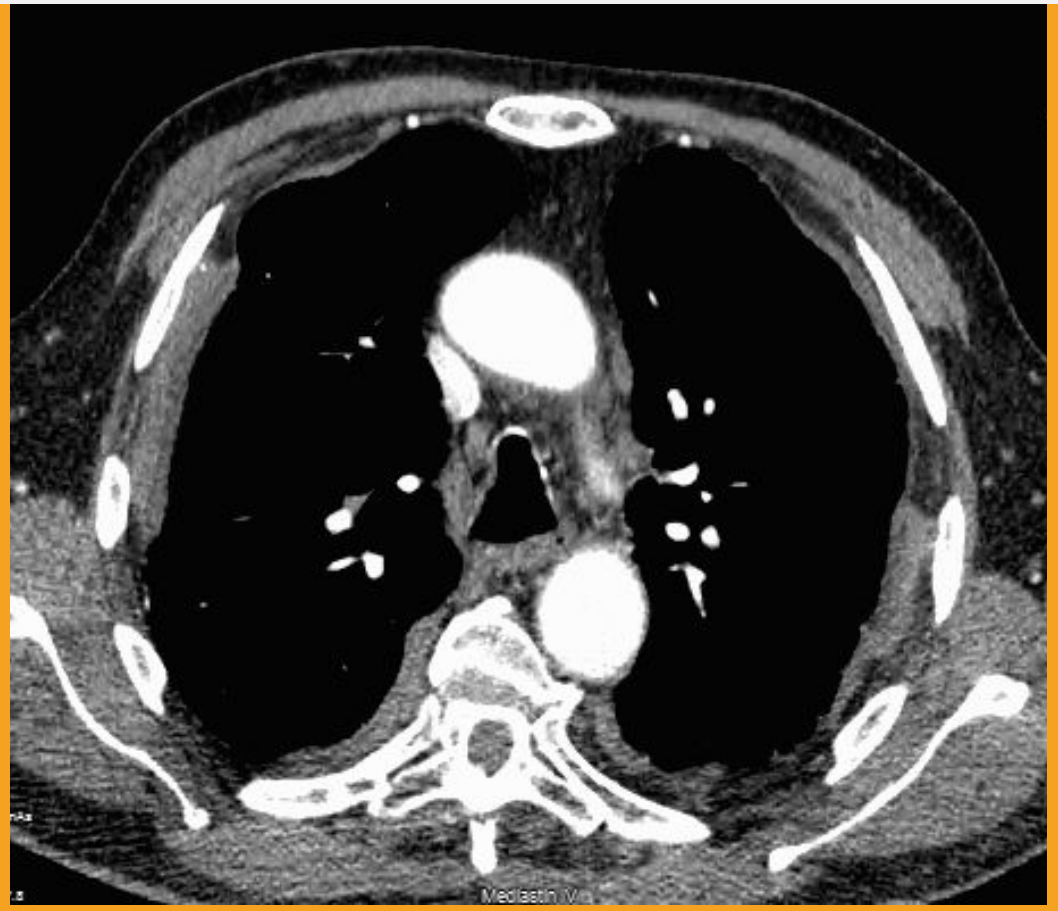

Réticulations intralobulaires

Connectivites

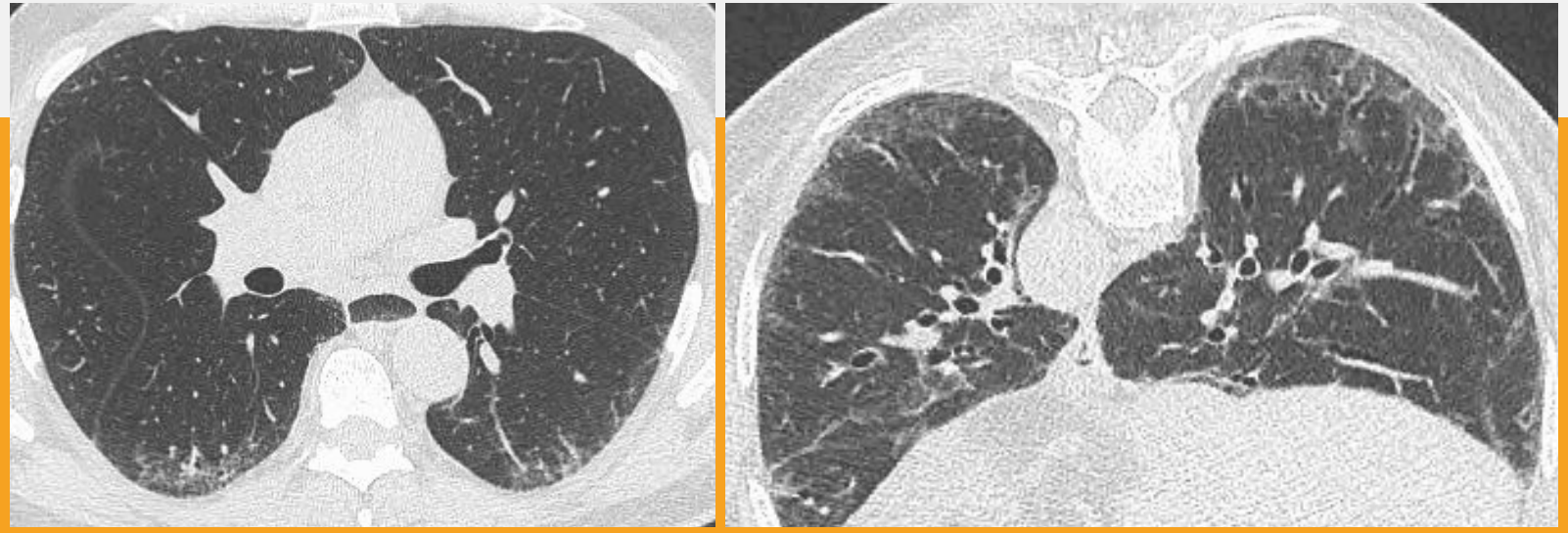

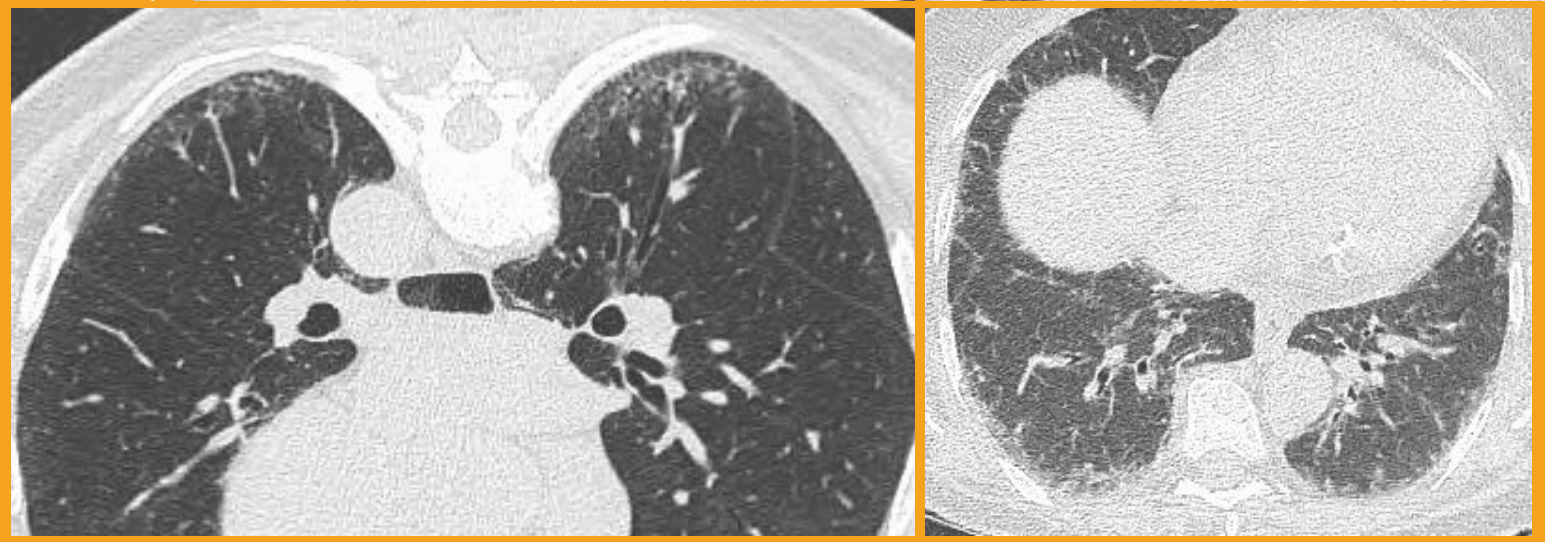

SHARP

Sclérodermie

Contributeurs au programme :
Imagerie de la Pathologie Infiltrative Pulmonaire

www.clubthorax.com

Les auteurs, membres du Club Thorax

Sébastien BOMMARD, Marie-Pierre DEBRAY, Gérard DURAND, Mostafa EL HAJJAM, Pierre FAJADET, Benoit GHAYE, Jacques GIRON, Antoine KHALIL, Alexis LACOUT, Pierre-Yves MARCY, Liliane METGE, Grégoire PRÉVOT.

CLUB THORAX - Service de Radiologie – Hôpital Ambroise Paré
9, avenue Charles de Gaulle - 92100 Boulogne-Billancourt

Réalisé avec le soutien de Roche

Réalisation